Der Plattenepithelkrebs

der

Glandula Thyreoidea.

Inaugural-Dissertation

zur

Erlangung der Doktorwürde

in der

gesamten Medizin

verfasst und einer

Hohen medizinischen Fakultät

der

Kgl. Bayr. Ludwig-Maximilians-Universität zu München

vorgelegt von

PAUL SCHÄFER.

München 1907.

Hübschmann'sche Buchdruckerei (H. Schrödl), Josefspitalstrasse 17.

Der Plattenepithelkrebs

der

Glandula Thyreoidea.

Inaugural-Dissertation

zur

Erlangung der Doktorwürde

in der

gesamten Medizin

verfasst und einer

Hohen medizinischen Fakultät

der

Kgl. Bayr. Ludwig-Maximilians-Universität zu München

vorgelegt von

PAUL SCHÄFER.

München 1907.

Hübschmann'sche Buchdruckerei (H. Schrödl), Josefspitalstrasse 17.

Gedruckt mit Genehmigung der medizinischen Fakultät der Universität München.

Referent: **Obermedizinalrat Prof. Dr. v. Bollinger.**

Meinen lieben Eltern!

Digitized by the Internet Archive
in 2026

https://archive.org/details/IA41548315_0107

Ueber jene Erkrankung der Schilddrüse, die zumeist mit einer erheblichen Vergrösserung dieses Organs einhergeht, und die wir mit dem Namen Kropf bezeichnen, ist eine reichliche Literatur vorhanden. Dass sich das Interesse des Mediziners ganz besonders dieser Erkrankung zuwandte, wird uns um so begreiflicher erscheinen, wenn wir bedenken, dass ganze Länderstriche diese Krankheit, man darf wohl sagen endemisch, aufweisen. Wir sehen deshalb schon in den ältesten Zeiten die Aerzte sich mit dem Wesen und der Therapie dieser Krankheit befassen. Aus dem Altertum bereits haben wir Kunde, dass der Kropf schon damals bekannt war. Wenn auch unter diesen Namen manches fallen mochte, was unsere Zeit nicht mehr unter dieser Bezeichnung anzuerkennen vermag, so mag es nicht uninteressant sein, wenn ich in Nachstehendem einiges Nähere über die Ansichten älterer Aerzte, wenn ich so sagen darf aus der geschichtlichen Medizin, der von mir im speziellen Falle zur Beschreibung gewählten Krankheit hier anführe.

Die Ansichten und die Vorstellungen über den anatomischen Bau sowohl als auch über die Aetiologie des Kropfes waren vollkommen verworren. Schon aus den mannigfaltigen Namen, die jene Erkrankung der Schilddrüse erfahren hat, sowohl im Altertum als auch im Mittelalter, lässt sich meine vorangestellte Behauptung bestätigen. Als Namen finde ich Struma, Scrophulae, Bronchocele, Tracheocele, Tracheopraxis, Tyreophyma, Hernia gutturalis, Hydrops glandulae colli, Botium u. a.

Juvenal wählte den Ausdruck Guttur tumidum, die

griechischen Aerzte wie Galenus,[1]) Aetius,[2]) Paulus von Aegina[3]), u. a. bezeichneten den Kropf mit dem Namen Bronchocele zum Unterschied von den Lymphdrüsengeschwülsten des Halses, welche sie Strumae oder *Χοιράδες* nannten. Im Mittelalter finden wir am häufigsten den Ausdruck Bronchocele. Das alles sind jedoch nur Namen; Klarheit über Art und Wesen des so bezeichneten Morbus hatte man nicht. Plinius[4]) machte, soweit mir bekannt geworden ist, zuerst das Trinkwasser für die Entstehung des Kropfes verantwortlich. Als erster wies Paracelsus[5]) in einem seiner bekannten Werke darauf hin, dass der Kropf besonders auffallend häufig in Gebirgsgegenden anzutreffen sei.

Erst zu Anfang des 17. Jahrhunderts fing man an, die Bezeichnung Struma in unserem heutigen Sinne zu gebrauchen.[6]) — Immerhin jedoch dauerte es noch längere Zeit, ehe man einen strengen anatomischen Unterschied zwischen Struma und Bronchocele machte. Um Vorstehendes zu illustrieren, ist es nicht uninteressant, wenn ich nachstehend aus einem grösseren medizinischen Werk, das ein Chirurg von Namen in damaliger Zeit verfasste, eine für mein Thema geeignete Stelle wörtlich hier wiedergebe. Aus der in Nürnberg 1743 erschienenen Chirurgie Heister's[7]) entnehme ich folgendes: „Kröpfe, Strumae oder Scrophulae nennt man überhaupt allerlei Geschwülste, welche auswendig entweder vorne oder auf der Seite am Halse vorkommen und manchmal klein, manchmal mittelmässig, manchmal aber ungeheuer gross werden“ und einige Zeilen später „wenn selbige auf der Luftröhre und gleichsam als ob sie vom Winde aufgeblasen oder mit einer Feuchtigkeit angefüllt und sonderlich nach einem

---

[1]) Galenus Lib. VI. cap. XIV.

[2]) Aetius Tetr. IV. sermo III. cap. VI. vol. II. pag. 743. Tetr. IV sermo I. vol. II. pag. 669.

[3]) Paulus von Aegina De re med. Lib. VI. cap. XXXVIII. 1534.

[4]) Caj. Plinius sec. in Historia nat. Lib. XI. cap. XXXVII sect. 68. pag. 624.

[5]) Paracelsus Opera. Strassburg 1603, 1. Th. Spongia, 1677 a 289 c und 79 a.

[6]) Fabricius Hildamus.

[7]) Laurentii Heister's Chirurgie. Nürnberg 1743, cap. 103, s. 656.

Falle oder nach einer schweren Geburt entstehen, wodurch am Halse eine Verletzung geschehen muss, werden sie insbesondere Bronchocele von vielen genannt".

Erst Ende des 17. Jahrhunderts drang durch die Schriften von Kortum[1]) und Wichmann[2]) der Ausdruck Struma für Kropfgeschwülste endgültig durch, wenn auch dieser den Ausdruck Bronchocele für Anschwellungen des Zellgewebes an der Vorder- und den Seitenflächen des Halses beibehalten haben wollte. Wichmann wurde so der erste, der die Lehre vom Zellgewebskropf aufstellte, eine Lehre, die die moderne Wissenschaft nun endgültig zurückgewiesen hat. Allmählich mehrten sich nun die Arbeiten über den Kropf, durch die jetzt auch eine gewisse Klarheit bezüglich der näheren Anatomie und Einteilung dieser Krankheit gebracht wurde. In Deutschland war Hausleitner[3]) der erste, der den Kropf als eine ausschliessliche Erkrankung der Schilddrüse ansah, eine Anschauung, der sich sehr bald die Mehrzahl der damaligen Aerzte anschloss. Wenn auch noch wiederholt irrige Meinungen auftauchten, so hatte doch die rationelle anatomische Forschung bereits eingesetzt. Zu erwähnen ist hier die kurze, aber vortreffliche Abhandlung von Philipp von Walther,[4]) der die erste systematische Einteilung der Strumen auf anatomischer Grundlage gab. Ecker,[5]), Frerichs[6]) und Rokitansky[7]) trugen dann weiter zur anatomischen Aufklärung bei. Ferner gaben Luigi Porta[8]), Bach[9]) und

---

[1]) Abhandlung von den Skropheln. Aus dem Lateinischen. Lengo 1793, S. 49.

[2]) Ideen zur Diagnostik. Hannover 1794.

[3]) Horn's Archiv. 1810. Bd. X, S. 7.

[4]) von Walther, neue Heilart des Kropfes. 1817.

[5]) Henle und Pfeuer's Zeitschrift für ration. Medizin. 1847. Bd. 6, vol. 125.

[6]) Ueber Gallert- und Colloidgeschwülste. Göttingen 1847.

[7]) Rokitansky, Zeitschrift der Gesellschaft der Aerzte, Bd. III 1847, und Zur Anatomie des Kropfes. Wien 1849.

[8]) Luigi Porta. Delle Mallatie e delle Operatione della Gliandula tiroidea. Milano 1849.

[9]) De l'Anatomie pathologique des différentes Espèces de goitre Paris 1855.

Friedreich[1]) gründlichere Beschreibungen der glandula thyreoidea. Auch die von Billroth[2]) angestellten Untersuchungen über die Histologie führten zu weiterer Klarheit. Die heute wohl allgemein gültige Lehre von der Beschaffenheit und dem anatomischen Bau des Kropfes wurde von Virchow begründet, von Müller[3]) und besonders von Wölfler[4]) weiter ausgebildet.

Ueber die Histogenese der Struma wurde in neuerer Zeit von Hitzig[5]) weiter gearbeitet. Er führt zum Unterschied von Billroth und Wölfler, die den Ursprung des Kropfes in unentwickelt gebliebenem Schilddrüsengewebe suchen, den Anfang der Strumabildung auf Wucherungsvorgänge des normalen Epithels zurück. Das Auftreten von vereinzelten, aus besonderen Epithel bestehenden Schläuchen im normalen Gewebe bezeichnet er als ersten Anfang der Strumabildung. Durch Vergrösserung derselben entstehen dann die eigentlichen Strumaknötchen, während der diffuse Kropf durch eine gleichmässige Proliferation des Epithels sämtlicher Drüsenbläschen entsteht.

Es sind auch bereits angeborene Kröpfe wiederholt beschrieben worden, so z. B. von Gerber,[6]) Firbas,[7]) Langenbühl,[8]) Schayer,[9]) Steiner,[10])

---

[1]) Die Krankheiten der Thyreoidea. Virchow's Pathologie und Therapie. Erlangen 1858.

[2]) Deutsche Klinik 1855 Nr. 16 über födales Drüsengewebe in Schilddrüsengeschwülsten. Müller's Archiv 1856.

[3]) Müller, Jenaische Zeitschrift für Medizin und Naturwissenschaften. 1871. Bd. 6.

[4]) Wölfler, Ueber die Entwicklung und den Bau des Kropfes. Berlin 1883.

[5]) Hitzig, Beiträge zur Histologie und Histogenese der Strumen. Archiv für klin. Chirurgie. Bd. 47, 1894.

[6]) Gerber, Ueber drei Fälle von Struma congenita. Inaug. diss. Freiburg 1896.

[7]) Firbas, Zur Klinik und Therapie der Schilddrüsenerkrankungen im Kindesalter. Jahrbuch für Kinderheilkunde. Bd. 41. 1896.

[8]) Langenbühl, Die operative Behandlung der Struma congen. Beitrag zur klin. Chir. Bd. 14. 1895.

[9]) Schayer, Ueber Struma congenita. Inaug. diss. Berlin 1896.

[10]) Steiner, Congenit. Kropfcompendium der Kinderkrankheiten. Leipzig 1878.

Sloan,[1]) Tansini,[2]) Worthington[3]) u. a. Sie treten nach Ansicht dieser Autoren am häufigsten in Form hyperplastischer, seltener der colloiden Struma auf.

In jüngster Zeit ist endlich eine umfassende Arbeit von v. Eiselsberg[4]) erschienen, die die Krankheiten der Schilddrüse behandelt. Hier sehen wir die gewaltigen Fortschritte der chirurgischen Technik und die Erforschung der Physiologie des Kropfes, die die neuere Zeit geschaffen.

Soviel wir aber über die Struma sonst wissen, so wenig wissen wir über die Aetiologie derselben. Theorien des Kropfes sind schon viele aufgestellt worden, und sicherlich hat die eine wie auch die andere etwas für sich. Immerhin jedoch sind wir auch heute noch auf dem Standpunkt, dass wir sagen müssen: Etwas Positives über die Entstehung der Strumen wissen wir nicht.

Ueber die Struma maligna finden sich erst sehr spät Aufzeichnungen in der Literatur. Es ist dies umso begreiflicher, wenn man bedenkt, dass die malignen Geschwülste der Schilddrüse doch immerhin zu den seltener auftretenden Erkrankungen dieses Organs gehören, ja dass so mancher derartige Fall wohl überhaupt nicht zur Diagnose gekommen sein mag. Von den malignen Geschwülsten ist das Sarkom in der glandula thyreoidea nach Kaufmann[5]) seltener als das Carcinom zur Beobachtung gekommen, und diese nehmen überdies noch nach Hinterstoisser in der allgemeinen Carcinomfrequenz der Körperorgane eine der letzten Stellen ein. Nach den Untersuchungen von Winiwarter[6]) kommen auf das Carcinom des ganzen Körpers nur 0,73% der Schilddrüse. Es dürfte interessant sein, zum Beweis für die Selten-

---

[1]) Sloan, Is goitre hereditary? Brit. med. Journal 1886.

[2]) Tansini, Contribuzione allo studio del gozzo congenito. Gaz. med. ital. lomb. 1888.

[3]) Worthington, Congenital goitre. Lancet May 1888.

[4]) von Eiselsberg, Die Krankheiten der Schilddrüse 1901.

[5]) Die Struma maligna. Deutsche Zeitschrift für Chirurgie. Bd. XI. 1878/79. Sechs weitere Fälle von Struma maligna Deutsche Zeitschr. für Chirurgie. Bd. 14. 1880/81.

[6]) von Winiwarter.

heit des Vorkommens auch eine Stelle aus Bircher[1]) wörtlich zu zitieren, von einem Autor, der die Verhältnisse aus eigener Anschauung kennt. Die Stelle bei Bircher lautet: „Während zehn Jahren kamen mir bloss vier Fälle (von Struma maligna) zu Gesichte, während eine intensive Kropfendemie unsere Gegend beherrscht und die gewöhnliche Struma an der Tagesordnung ist. Die Gemeinden am rechten Aarufer, auf der Meeresmolasse gelegen, zeigen 22—50 % Kropf bei der Schuljugend und 11—30 % bei den Soldaten.

Wegen des seltenen Auftretens scheint man im Altertum nichts von bösartigen Kröpfen gewusst zu haben, wie die Stelle über den Verkauf von Sklaven aus den Edikten des Domitius Ulpianus lehrt: Si quis natura gutturrosa sit aut prominentes oculos habet, sanus videtur. Auch im Mittelalter findet man keine Andeutung, dass das maligne Auftreten bekannt war. Noch im Jahre 1819 findet sich im Handbuch von Samuel Cooper[2]) die Angabe, „dass die Struma niemals einen krebsigen Charakter annehme", wenngleich bereits zwei Jahre vorher von Alibert[3]) über eine krebsig gewordene Struma und von einem wirklichen Sarkom der Schilddrüse berichtet wird. Der erste, der sich eingehend mit der pathologisch-anatomischen und symptomatologischen Darstellung des malignen Schilddrüsentumors beschäftigte, war Lebert[4]). Er konnte 23 teils eigene, teils fremde Fälle verwerten, wobei jedoch fast immer die histologische Untersuchung fehlte. Auch die späteren Untersuchungen beschränkten sich meist auf die klinische Beschreibung, sodass Kaufmann bei seiner bekannten Arbeit über Struma maligna nur vier Fälle von Carcinom und einen Fall von Sarkom mit genauer histologischer Beschreibung aus der Literatur verwerten konnte.

In neuerer Zeit sind die Untersuchungen häufiger geworden, zumal die Chirurgen Dank der fortschreitenden Ausbildung in der Technik der Kropfexstirpation häufiger als

[1]) Bircher, Volkmann'sche Sammlung klinischer Vorträge. Nr. 222. Seite 1895.

[2]) Samuel Cooper's Handbuch der Chirurgie, übersetzt von Froriep, pag. 299. Weimar 1819.

[3]) Alibert, Nosologie naturelle. T. I. 464 Paris 1817.

[4]) Lebert, Krankheiten der Schilddrüse. Breslau 1862.

früher sich über den anatomischen Bau der von ihnen exstirpirten Kröpfe Klarheit verschaffen mussten.

Die fortschreitende Untersuchung hat auch bei unseren Haustieren Kropf und maligne Struma gefunden. Nach Lubarsch-Ostertag[1]) finden sich Carcinome der Schilddrüse häufig bei Hunden, zuweilen beim Pferd sowohl in Strumen als auch in unveränderten Organen. So ist von Gerlach[2]) ein Medullar-Sarkom der Schilddrüse beim Pferd, von Eberth[3]) und Siedamgrotzky[4]) ein Epithelion der Schilddrüse des Hundes beschrieben worden. Es wurde sogar ein Adenom bei einem jungen Leoparden beschrieben[5]). Pick[6]) hat eine Arbeit über den Schilddrüsenkrebs der Salmoniden veröffentlicht, nachdem schon vorher Hofer[7]) und Plehn aus der biologischen Versuchsstation für Fischerei in München deren Vorkommen beschrieben hatten. Ich hatte Gelegenheit die diesbezüglichen Präparate zu sehen, und ich will nicht verfehlen auch an dieser Stelle Herrn Professor Hofer und Fräulein Dr. Plehn für ihr liebenswürdiges Entgegenkommen meinen verbindlichsten Dank auszusprechen. Makroskopisch erscheinen diese bei jenen Fischen sich vorfindenden Geschwülste als eine Wucherung der Thyreoidea am Boden der Mundhöhle, da wo die Kiemenbögen in der Mittellinie zusammengewachsen sind und greifen auch auf diese über, sodass dann die Fische gezwungen werden, Maul- und Kiemendeckel dauernd zu öffnen, wodurch natürlich Nahrungsaufnahme und Atmung bedeutend erschwert wird. Die mikroskopischen Schnitte aus den Geschwülsten zeigten eine starke Wucherung des Drüsengewebes, das mit deutlich destruiren-

[1]) Lubarsch-Ostertag, 3,2 pag. 804.

[2]) Hannover J. B. p 125.

[3]) Archiv für pathologische Anatomie 1872.

[4]) Sächs. B. p. 59.

[5]) Mann, J. Dixon. Adenoma of the thyroid Gland. in a Leopard. Brith. Med. Journal. November 23. 1889.

[6]) Pick, der Schilddrüsenkrebs der Salmoniden (Edelfische). Ein Beitrag zur vergleichenden Pathologie des Carcinoms. Berlin. 1905, Vortrag gehalten in der Berliner Med. Gesellschaft am 25. Okt. 1905.

[7]) Hofer, Handbuch der Fischkrankheiten. München 1904, S. 191—194.

dem Wachstum in die Umgebung eindringt, sodass auch mir an der carcinomatösen Entartung der Schilddrüse bei diesen Fischen kein Zweifel übrig bleibt.

Eine ganz charakteristische Erscheinung ist es, dass der Schilddrüsenkrebs weitaus am häufigsten in Kropfgegenden beobachtet wird. Dies möchte doch den Schluss zulassen, dass eine maligne Neubildung anscheinend sich mit einer gewissen Vorliebe in der schon entarteten Schilddrüse entwickelt. So beschreibt z. B. Kaufmann keinen einzigen Fall, wo die Carcinomentwicklung etwa in der normalen Schilddrüse stattgefunden hätte. Daran kann ich die Beobachtungen von Lücke, Virchow, Lebert, Förster und Anderer anschliessen, dem gegenüber die Veröffentlichung Wölflers steht, nach welcher bei den betreffenden Patienten nie die geringste Anschwellung der Schilddrüse beobachtet werden konnte. Fälle von Schilddrüsenkrebs ohne Vergrössserung des Organs sind einzeln beschrieben worden. So hat Billroth[1]) darauf hingewiesen, dass manche Formen von Schilddrüsenkrebs durch eine Verkleinerung des Organs ausgezeichnet sind. Eben solche Beobachtungen wurden von v. Eiselsberg[2]), Middeldorpf[3]) und Friedland[4]) gemacht.

Klinisch ist kaum ein Unterschied zu finden, ob es sich bei einer Struma maligna um ein Sarkom oder Carcinom handelt. Das Sarkom ist vorwiegend eine Erkrankung des hohen Alters, besonders häufig ist es im Alter von 50 bis 60 Jahren. Das Carcinom dagegen tritt schon früher auf. So operierte Schuh[5]) ein ungarisches Dienstmädchen wegen Carcinom, das erst 16 Jahre alt war, und Demme[6]) be-

[1]) Billroth. Über Scirrhus glandulae thyreoideae, Wiener Med. Wochenschrift 1888 Nr. 20.

[2]) v. Eiselsberg Über Knochenmetastasen des Schilddrüsenkrebses. Archiv für klin. chir. Bd. 46. S. 430.

[3]) Middeldorpf. Zur Kenntnis der Knochenmetastasen bei Schilddrüsentumoren. Archiv für klin. chir. Bd. 48. S. 502.

[4]) Friedland. Über einen Fall von Schilddrüsenkrebs ohne Vergrösserung des Organs. Prager Med. Wochenschrift Bd. XXI. Nr. 10.

[5]) Schuh. Wiener Med. Wochenschrift 1859.

[6]) Demme. Jenner's Kinderspital. Jahresbericht 1879.

obachtete in Bern bei einem 5jährigen Knaben ein Medullarcarcinom der Schilddrüse. Pathologisch-anatomisch ist recht häufig schon makroskopisch ein deutlicher Unterschied zu machen. Die Schnittfläche beim Sarkom ist in der Regel hell gefärbt und zeigt ein glattes und transparentes Aussehen. Von der Peripherie aus ziehen nach dem Zentrum hin derbe Faserzüge, die die ganze Fläche in einzelne Felder zerlegen. Beim Carcinom zeigt die Schnittfläche einen exquisit lappigen Bau, ist gelblich-rötlich, und es lässt sich reichlicher Zellsaft abstreichen. Die mikroskopische Untersuchung lässt erst deutlich erkennen, ob die Entwicklung bindegewebiger oder epithelialer Natur ist und ermöglicht so die sichere Diagnose. Nach Birch-Hirschfeld findet sich von den verschiedenen Formen des Sarkoms am häufigsten das Rundzellensarkom, seltener das Fibrosarkom und das Melanosarkom. Was nun die Form des Krebses der Schilddrüse betrifft, so wird derselbe einmal als Medullarkrebs beschrieben; zuweilen findet man die als Faserkrebs bezeichnete Krebsform angegeben. Am seltensten scheint das primäre Cancroid zu sein. — Einer jener seltenen Fälle von einem Plattenepithelkrebs der Schilddrüse wurde in die hiesige chirurgische Klinik eingebracht und kam dann im pathologischen Institut zur Sektion. Bevor ich auf die nähere Schilderung dieses Carcinoms eingehe, möchte ich noch die wenigen Aufzeichnungen, die ich in der Literatur über das Plattenepithel-Carcinom der glandula thyreoidea gefunden habe, hier anführen und im Anschluss daran zur Besprechung meines Falles übergehen.

In der Literatur konnte ich nachstehende Fälle von Plattenepithelkrebs der Schilddrüse finden:

Fall 1.[1])

54jähriger Mann, der ungefähr ein halbes Jahr vor seinem Tode die ersten Erscheinungen von Dyspnoe, Heiserkeit, Hustenreiz gespürt hatte. Die Beschwerden hatten sich darauf noch gesteigert; es waren auch beträchtliche Schling-

[1]) Würzburger medizinische Zeitschrift Bd. I 1860 Seite 25—27 von Professor Foerster in Würzburg.

beschwerden eingetreten; endlich traten die heftigsten Erstickungserscheinungen ein. Es wurde Laryngotomie gemacht, doch trat der Tod einige Stunden post operationem ein. Man hatte an dem Kranken die Anschwellung der Schilddrüse wohl bemerkt, dieselbe aber für viel zu unbedeutend gehalten, als dass man ihr die Erscheinungen der Laryngostenose zuschreiben konnte und hatte demnach die letztere durch katarrhalische Entzündung der Kehlkopfschleimhaut mit ihren Folgen zu erklären versucht.

Die Entartung betrifft allein den linken Lappen der Schilddrüse; dieselbe bildet eine 3" hohe, $2^1/_2$" breite und 2" dicke Geschwulst. Der rechte Lappen ist colloid entartet, aber in Rückbildung begriffen, stark verkleinert und zum Teil verkalkt. Beide Lappen sind voneinander getrennt.

Die Geschwulst ist scharf umschrieben, mit einer festen Zellhülle umgeben und prominiert ziemlich gleichmässig nach vorn, hinten und seitlich; sie umschliesst die linke Hälfte der Trachea und des Ringknorpels und ist mit diesen, wie mit dem Oesophagus fest verwachsen. Sie hat den unteren Teil des Larynx und den oberen der Trachea nebst dem Oesophagus stark nach rechts gedrängt und dieselben so comprimiert, dass ihr Lumen an dieser Stelle eine enge Querspalte bildet. Indem sie sich ferner etwas zwischen die Trachea und den Oesophagus eingeschoben hat, ist gleichzeitig die Trachea etwas nach vorn, der Oesophagus etwas nach hinten gedrängt. Der Oesophagus ist an seinem vorderen und linksseitigen Umfang mit der Geschwulst sehr fest verwachsen und auch in der Länge von 9"' mit in die Entartung gezogen. Die sämtlichen Häute sind mit weisslichen Cancroidmassen durchsetzt. Man kann erkennen, dass die Erkrankung von aussen nach innen gegangen ist, da die äusseren Lagen viel stärker degeneriert sind als die inneren. Ausser auf den Oesophagus geht ferner die Entartung auch auf die Wand der Luftröhre über.

Die Geschwulst selbst ist sehr hart, auf der Schnittfläche in der oberen Spitze verödetes Drüsengewebe mit alten Colloidcysten, Verkalkung und Verfettung; der übrige Teil ist weiss, derb, glatt, ziemlich trocken. Durch eine weisse homogene Masse ziehen sich hier und da grobe Faserzüge.

Da wo die Geschwulst an Trachea und Oesophagus grenzt, ist die Substanz weicher und lässt sich leicht in bröckligen Brei oder Saft zerdrücken. Die mikroskopische Untersuchung zeigt ein fibröses Stroma und in dessen Maschen angehäufte Zellen, welche den grössten Teil der Geschwulst bildeten. Die Zellen lagen dicht gedrängt in geschlossenen Haufen, waren vorwiegend platt, ihre Form eckig, meist mit spitz auslaufenden Ecken, einige selbst mit faserartigen Ausläufern, manche waren auch rundlich, einzelne schwertförmig; so mannigfach aber auch die Form war, so trug doch die Mehrzahl den Typus platter epithelienartiger Zellen, die nach Art der Plattenepithelien aneinander gelagert waren, und Lamellen, faserartige Züge und auch concentrierte Lagen, sog. Nester bildeten. Die Zellkerne waren sehr gross und demgemäss auch deren Kernkörperchen gross und glänzend. Die Geschwulst gehörte also nach ihren histologischen Elementen zu denjenigen Formen der Cancroide, welche durch die Ueppigkeit der Zellbildung sich dem gewöhnlichen Carcinom nähern, sich aber von diesem durch Form und Anordnung der Zellen und die äusserst selten eintretende sekundäre Verbreitung wohl unterscheiden. Auch in diesem Fall fand sich weder in den benachbarten Lymphdrüsen noch an einer anderen Stelle des Körpers eine Spur sekundärer Knoten, sowie dies ja auch in der Regel bei den ebenso gebauten Cancroiden des Uterus und Oesophagus stattfindet.

Fall 2.[1])

S. H. 36 Jahre. Aus der Krankengeschichte lässt sich in kurzem mitteilen, dass Patient hereditär nicht mit Kropf belastet war. Er ist stets gesund gewesen und hat nie eine Geschwulst am Halse gehabt. Plötzlich trat mit Schmerzen eine Geschwulst an der linken Halsseite auf, die sich unter Atem- und Schlingbeschwerden rasch vergrösserte und bald auch die rechte Seite des Halses einnahm, sodass der Halsumfang bei der Aufnahme 51 cm betrug. Durch chirurgischen Eingriff wurde die Diagnose Epithelcarcinom ermöglicht. Der

[1]) Archiv für klinische Chirurgie. Bd. VIII. Berlin 1866. Seite 88–93. Dr. A. Lücke.

Kranke starb jedoch bald unter den Zeichen schnellzunehmenden allgemeinen Verfalles. Die Sektion ergab folgendes:

Die Geschwulst hatte den Kehlkopf und die Trachea ganz gegen die Wirbelsäule zu nach rechts verdrängt, ebenso den Oesophagus. Beide Carotiden, Ingularvenen nebst den Nervi vagi waren nach hinten geschoben. Die Geschwulstmasse nahm besonders die linke Seite ein, nach unten und links war sie hinter die Cavicula gegen den Mittelfellraum hingeraten und comprimierte die Vena subclavia sinistra. Rechts lagen am hinteren Rand der Geschwulst dicht auf der Trachea vier kleinere Tumoren, der grösste steinhart von Walnussgrösse, die den Lymphdrüsen entsprechen. Der grosse Tumor war in einen derben nach aussenhin leicht isolierbaren Balg eingehüllt; von der Innenseite der Wandungen gingen weissgelbe Geschwulstmassen aus, die in der Mitte zu einer grossen Höhle zerfallen waren. Die in unregelmässigen Knoten von der Wandung hervorragenden Massen zeigen auf dem Durchschnitt verschiedene Consistenz und Farbe, teils mehr weiss, teils ganz gelb und bröckelig; die letzteren in vorgeschrittenem fettigen Zerfall. Die derberen Massen zeigen mikroskopisch ein derbes Fasergerüst, in dem sich indifferente Zellen entwickeln, die nach und nach den Charakter eines Spindelzellenepithels und endlich den eines Plattenepithels annahmen. An anderen Stellen fanden sich grosse zusammenhängende Epithelmassen mit endogenen Bildungen. Die Mehrzahl der deutlich charakterisierten Zellen sind mit molekulärem Fett gefüllt, hier und da finden sich colloide Kugeln eingestreut. An einer Stelle links mitten in zerfallenem Gewebe einzelne unregelmässige ausserordentlich harte Kalkconcremente. Die vergrösserten Lymphdrüsen zeigen, dass das Cancroid hier eine ausgedehnte, teils kalkige, teils colloide Degeneration eingegangen ist. Die einzelnen oft sehr grossen Cancroidzapfen erscheinen als dunkle in eine teils bindegewebige, teils indifferente zellige Zwischensubstanz eingelagerte Körper, die z. T. den bekannten colloiden Glanz zeigen, z. T. mit Kalk in Körnerform durchsetzt sind, in den letzten tritt auf Zusatz von Salzsäure die alte Form der ineinandergeschachtelten Epithelmassen wieder hervor, die teilweise einen epidermoiden Charakter zeigen. Die erwähnte harte Drüse wird

aus sehr festen jedem Instrument widerstehenden Kalkbröckeln zusamengesetzt, eine wahre Verknöcherung findet sich nirgends darin.

Fall 3.[1])

Krankengeschichte: 47jährige Seilersgattin erkrankte in der ersten Hälfte des September mit Herzklopfen, Atemnot, Appetitlosigkeit, worauf bald Füsse und Unterleib hydropisch wurden. Nach Entfernung des Hydrops trat sie aus, kam aber in der ersten Hälfte des November mit denselben Erscheinungen in erhöhtem Masse wieder. Hier wurde nebst Cyanose und Atemnot erhöhte Pulsfrequenz und eine hochgradige Herzbeuteldämpfung nachgewiesen. Die obwohl schwachen Herztöne und die Respirationsorgane bis auf ein Oedem der unteren Partien normal. Die Diagnose wurde auf Exsudatum pericardiale gestellt.

Unter Zunahme der Atemnot trat bald Exitus ein. Sektionsbefund: Der ganze mediastinale Raum vom Sternum bis zur Wirbelsäule inclusive Herzbeutel und Herz, von der Fossa jugularis bis zum Zwergfell eingenommen von einem einzigen starren Tumor, der an das Sternum festklebt und mit den unteren Partien der Schilddrüse auf das innigste verschmolzen ist, sodass am oberen Ende desselben die noch erkennbaren Partien der Schilddrüse hervorragen. Die Trachea, der Oesophagus, der Arcus aortae, die Vena cava superior, weiter abwärts das Herz seiner ganzen Länge nach der hinteren Peripherie des Tumors angelötet; letztere vier Organe derart, dass ihre dem Tumor zugekehrten vorderen äusseren Flächen in demselben förmlich aufgehen. Sie sämtlich sind nach hinten gedrängt, an die Wirbelsäule angepresst.

Der Tumor besteht durchaus aus einer etwas mürben, beim Strich in Krümmeln auflösbaren Masse, in der die vordere Herzbeutelwand vollständig untergegangen, die gelblichweiss gefärbt und infolge von in mannigfacher Richtung sie durchziehenden fibrösen Streifen wie aus Lappen zusammengesetzt ist. Diese letzteren sind ihrerseits durch noch zartere

[1]) Prager Vierteljahresschrift für die praktische Heilkunde XXXII. Jahrgang 1875. 2. Bd. S. 13—17 Dr. Eppinger.

Bindegewebszüge noch weiter septimentiert und die kleinsten Läppchen von kaum Mohngrösse bieten an einzelnen Stellen schon mit blossem Auge besehen, ein colloides Aussehen dar. Mikroskopisch: Plattenepithelcarcinom.

Die verschieden geformten jedoch meist runden Epithelschläuche sind voll von teils gleichgeartetem gewöhnlichen Plattenepithel, teils auch untermischt von Epithelzellen, deren Grösse jedes denkbare normale Plattenepithel übersteigt. Dieselben sind weiter bald schön aneinandergelagert, sodass man sie an einem durchschnittenen Schlauch nebeneinander genau übersehen kann, bald übereinander verschoben, bald durcheinander und endlich, aber am seltensten, so reichlich umeinander gewunden, das sie die bekannte Zwiebelschalenform wiedergeben. Wo man sie genau übersehen kann, besitzen sie ein granulär getrübtes Protoplasma, eine scharfe Abgrenzung desselben mit einer Membrancontur und einen grossen scharf conturierten Kern, der teils einzeln, teils auch mehrfach, bis dreifach oft in einer Zelle enthalten ist, eine granuläre Trübung und zwei bis vier glänzende, oft ungleiche Kernkörperchen zeigt. Zwischen den streng umgrenzten Epithelschläuchen zieht ein Bindegewebsfasergerüst, das aus dickeren Balken besteht, die ganze Gruppen von Epithelschläuchen unterscheiden, und viel dünneren von ihnen sich abzweigenden, die zwischen den einzelnen Schläuchen eingetragen sind und somit mit diesen ein mikroskopisches Läppchenwerk vorstellen. Die Fasern dieses Gerüstes weichen oft schlitzartig auseinander, um ein Gefäss durchzulassen, oder sie schliessen rundliche oder spindelförmige Haufen von kleinen Bindegewebsternen ein, die wie kleine Inseln zwischen den grossen Epithelschläuchen auftauchen. Gewöhnlich finden sich jene Kernwucherungen in unmittelbarer Nähe von Epithelschläuchen, deren Zellen ganz besonders gross mit Vacuolen erfüllt sind oder eine oft den Kern deckende granuläre Trübung oder endlich die Verhornung, kurz Zeichen der retrograden Metamorphose darbieten.

Bei vorliegendem Falle wurde der Oesophagus vollständig frei gefunden, ebenso die Bronchien. Der Herzbeutel war nach des Verfassers Ansicht an sekundären Metastasen erkrankt. Nach seiner scharfen Deduktion kann nur die Schild-

drüse als das primär befallene Organ in seinem Falle in Betracht kommen.

Fall 4.[1])

Der 40 Jahre alte Patient hatte nach seiner Krankengeschichte seit den Knabenjahren bereits einen sogenannten weichen Kropf, der etwa einige Monate vor seiner Krankenhausaufnahme schnell an Grösse und Härte zunahm und ihm auch beständig Schmerzen bereitete, die mit Atemnot verbunden waren. Die klinische Diagnose lautete: Struma carcinomatosa mit sekundärem Drüsencarcinom. Die Behandlung war eine exspektativ-symptomatische. Es trat jedoch bald unter den Erscheinungen des Collapses der Exitus letalis ein.

Die Obduktion ergab folgenden Befund: Leiche stark abgemagert, Haut etwas bräunlich, Muskulatur schwach entwickelt, die untere Hälfte des Halses ist in der Mitte und besonders nach links hin sehr stark vorgewölbt durch einen über Kindskopf grossen Tumor. Die Haut über dem Tumor stark gespannt, zeigt über dem unteren Teil des letzteren einen Zweitalerstück grossen Defekt, der in eine laterale Höhle der Geschwulst führt. Letztere reicht bis 8 cm in die Tiefe, ist fast faustgross, ihre Oberfläche von stinkender, eitriger Flüssigkeit bedeckt, in welcher reichlich kleine weisse Bröckel sich eingestreut finden. Der Rand des Hautdefektes ist von Tumorgewebe pilzförmig überdeckt; letzteres zeigt meist weissliche, hie und da etwas rötliche Farbe. Die Haut ist von der knotigen Oberfläche des Tumors überall ziemlich leicht ablösbar. Der Tumor am Halse ragt nach unten ziemlich weit über das Manubrium sterni herunter, lässt sich jedoch davon leicht loslösen. Auch dem sternalen Drittel der linken Clavicula ist er sehr adherent; nach Abtrennen des Tumors erscheinen sowohl die Clavicula, wie das Manubrium sterni rauh, cariös, besonders stark in der Umgebung des Sternoclaviculargelenks. Auf der Hinterseite des Manubriums geht ein zungenförmiger Fortsatz des Tumors etwa 8 cm weit ins vordere Mediastinum herunter. Der Tumor in toto erinnert

[1]) Kaufmann. Deutsche Zeitschrift für Chirurgie. Leipzig 1880—81. Bd. XIV. Seite 25 u. f.

in seiner Form an eine bedeutend vergrösserte Schilddrüse. Der linke Lappen ist wohl Kindskopf gross. In seinem mittleren und unteren Teile besteht eine faustgrosse Höhle von der oben beschriebenen Beschaffenheit. Im oberen Teile findet sich eine zweite allseitig abgeschlossene, etwa halb so grosse Höhle mit ziemlich dicken Wandungen, die sehr reichlich kleinere und grössere Kalkeinlagerungen besitzen. Der rechte Strumalappen ist etwa mannsfaustgross, durch eine querverlaufende Furche in einen oberen kleinen Teil von weicher, in einen unteren grösseren von steinharter Consistenz geteilt. Oben parenchymatöse Struma, unten Kalkeinlagerung. Trachea und Oesophagus sind in toto nach rechts dislociert. Der Kehlkopf steht sehr schief von rechts vorne nach links hinten. Das Trachealumen ist spaltförmig, etwa 3 bis 4 mm weit, am engsten jedoch in der Höhe des 1. und 2. Trachealknorpels. Die linkseitige Carotis verläuft in weitem Bogen auf der Hinterseite des Tumors in einer seichten Furche seiner Oberfläche, ist davon aber isolierbar. An der Teilungsstelle der Carotis finden sich zwei haselnussgrosse Drüsen, sonst sind vergrösserte Lymphdrüsen weder am Halse noch im Mediastinum zu konstatieren.

Die Schnittfläche des linksseitigen grossen Tumors ist fest, weiss, etwas körnig; zwischen den weissen Körnchen verlaufen transparente Linien in der mannigfachsten Weise. Etwas klare Flüssigkeit lässt sich abstreichen; auf Druck presst man in der Nähe der Ulcerationsstelle comedonenartige Gebilde aus. Auf dem erhärteten Präparat erscheint die Schnittfläche eigentümlich gesprengelt: In einem homogenen Gewebe eingebettet finden sich zahlreiche, dunkler gefärbte, glänzende Herde von sehr verschiedener Grösse. Zuweilen sind es kaum 1 mm im Durchmesser haltende Körnchen, dann stecknadelkopfgrosse, meist sind sie jedoch viel grösser, 3—4 mm lang und 1—2 mm breit. Ihre Form wechselt, die rundlichen sind im ganzen vorwiegend, daneben sind aber längsovale oder unregelmässige Formen nicht selten. Bei der mikroskopischen Untersuchung erweisen sich diese körnigen Massen als solide Zellconglomerate. Die Zellen präsentieren sich als sehr schöne Plattenepithelien in der verschiedensten Grösse und Form. Sie enthalten reichlich gekörntes Proto-

plasma und einen relativ sehr grossen, rundlichen glänzenden Kern (durchschnittlich 7 μ im Durchmesser), in dem sich meist zwei Kernkörperchen von 1—1$^1/_2$ μ finden. Hinsichtlich der Form ist die polyedrische in ihren mannigfachen Variationen weitaus vorherrschend. Gewöhnlich sind die Conturen sehr regelmässig. Der Durchmesser der Zellen schwankt zwischen 15—30 μ. An einzelnen Stellen hingegen, namentlich gegen die Ränder der Zellconglomerate hin sind die Zellen schmäler, mehr in die Länge gezogen und erinnern hier ganz an die Epidermiszellen. In sehr schönen Exemplaren werden Stachel- und Riffzellen getroffen, zuweilen nur ganz vereinzelt, häufig aber in grösserer Zahl. Die Zellen sind ohne jegliche Zwischensubstanz aneinander gelagert. In diese grösseren und kleineren Zellconglomerate eingestreut finden sich nicht selten durch ihren Glanz sehr deutlich hervortretend rundliche oder ovale Cancroidperlen 0,04—0,1 mm im Durchmesser haltend. Ihre Zahl ist an wenigen Stellen eine beträchtlichere, meist sind sie nur in einzelnen Exemplaren vertreten. Am frischen wie am gehärteten Präparate geben die Zellen deutliche Glykogen-Reaktion. Das Stroma, in welchem die Zellstränge eingelagert sind, weisst einen sehr gleichartigen Bau auf. Es besteht aus einem feinen Fasergewebe, in welchem sehr reichliche, lange, schmale Spindelzellen eingelagert sind, die durch ihren glänzenden grossen Kern sich besonders auszeichnen. Die Mächtigkeit anlangend variieren diese Interstitien beträchtlich. Im allgemeinen sind sie kaum ein Drittel so breit als die Zellstränge, an anderen Stellen aber überbieten sie letztere an Breite. Gefässe sind nur spärlich vorhanden und zeigen ein relativ kleines Lumen. Sie verlaufen stets in den breitesten Interstitien. Das strumöse Gewebe des rechten Lappens ist in ganzer Ausdehnung durch ein mächtiges Lager von Fasergewebe gegen die Neubildung zu abgegrenzt, sodass leider Uebergangsbilder nicht erhältlich sind und sich über die Histogenese des Tumors gar nichts eruieren lässt. Die Ränder der Perforationsöffnung in der äusseren Haut zeigen keine besonderen Veränderungen. Innige Verwachsung der Haut mit der Neubildung existiert nur in einer 1$^1/_2$ mm breiten Zone rings um die Perforationsöffnung. Hier sieht man die Zellstränge des Cancroids im subkutanen Binde-

gewebe gegen die Cutis zu vordringen, ohne dass aber an letzterer oder an der Epidermis Besonderheiten sich finden.

Die an der Teilungsstelle der linksseitigen Carotis communis gefundenen zwei Lymphdrüsen erweisen sich mikroskopisch als völlig normal, zeigen namentlich nirgends Einlagerung von Geschwulstelementen.

Fall 5.[1])

Ein heruntergekommener Mann von 54 Jahren wurde wegen vermehrter Stühle und anamnestischen Angaben, die auf Dysenterie zu beziehen schienen, auf der medizinischen Abteilung aufgenommen und starb wenige Tage später an Erschöpfung. Er trug auf der linken Seite des Halses eine ungeheuere Struma, die sich nach seiner Angabe erst in den letzten vier Jahren entwickelt haben sollte. Obschon der Kehlkopf mit der Trachea bedeutend aus der Mittellinie verdrängt und etwas abgeplattet zu fühlen war, fanden sich doch sehr geringe funktionelle Störungen, in Heiserkeit und Katarrh bestehend. Geräusche bei Inspiration und Exspiration waren kaum hörbar. Schon während des Lebens konnte man einen ungleichartigen Charakter des Tumors mutmassen. Die Sektion bestätigte dies.

Der vorzüglich nach aussen hervortretende Teil des Kropfes bestand aus einer zweikammrigen, dickwandigen, durch Faserstoffauflagerungen und Kalkherde ausgezeichneten Cyste. Ueber sie hinweg spannten sich die zum Teil atrophierten, platysmaartig verdünnten Halsmuskeln. Die Vena jugularis externa entleert und abgeplattet; Nervenstämme und Carotis nach aussen gewälzt und aus ihrer normalen Lage verdrängt. Vom mittleren Schilddrüsenlappen ausgehend, innig mit der übrigen Masse zusammenhängend, zeigte sich ein faustgrosser, auf dem Durchschnitt knotiger, markig aussehender, rötlich gefärbter Herd, der die Ringknorpel und die vier ersten Trachealringe innig umfasste und zwischen Luft- und Speiseröhre zum Vorschein kam. Demnach waren diese Teile nur durch die Cyste verschoben und etwas abgeplattet. Dagegen

[1]) H. Demme, Beiträge zur Kenntnis der Tracheostenosis per compressionem. Würzburger Med. Zeitschrift, Bd. II. 1861.

schien der umschliessende Knoten durchaus keinen verengernden Einfluss auszuüben. Die genauere mikroskopische Untersuchung erwies denselben als Epithelcancroid, welches vorwiegend den platten Zellencharakter an sich trug, wiewohl auch Nester von mehr spindelförmigem Typus und freie, grosse Zellenkerne und Kernkörperchen in ziemlicher Zahl vorhanden waren. Die Trachealwandungen finden sich frei, im Ganzen normal, die Lymphdrüsen nicht geschwollen; der rechte Lapen der Glandula thyreoidea grösstenteils atrophiert.

Fall 6.[1])

Patient erkrankte zwölf Wochen vor seiner Aufnahme an Heiserkeit, die sich in der Folgezeit noch steigerte. Nach weiteren acht Wochen stellten sich Dyspnoe, die stetig zunahm, und Beschwerden beim Schlucken fester Speisen ein. Zur Zeit der Aufnahme sah der Kranke schlecht und anämisch aus; er atmete laut pfeifend und beschleunigt, mit Benutzung der inspiratorischen Hilfsmuskeln. Die Inspektion des Halses ergab nichts Auffallendes, aber bei der Palpation fand man direkt oberhalb des Sternums einen knochenharten, höckerigen, 3 cm hohen Tumor mit zwei Fortsätzen nach rechts und links, der mit den Nachbarorganen nicht fest verwachsen schien, sondern beim Schlucken mit dem Kehlkopf deutlich in die Höhe stieg. Es wurde versucht, den Tumor zu exstirpieren; doch musste man wegen Verwachsung der Geschwulst mit der Trachea diesen Versuch aufgeben und sich mit der Tracheotomie begnügen. Nach vier Wochen erfolgte der Exitus letalis. Bei der Sektion fand sich dicht unterhalb der Trachealwunde der jauchig infiltrierte, geschwollene und von kleinen knotigen Geschwulstmassen durchsetzte mittlere Schilddrüsenlappen; jene reichen 4 cm weit nach abwärts und haben nur noch in den untersten Partien eine nachweisbar markige Konsistenz. Die beiden Seitenlappen der Schilddrüse sind vergrössert; auf dem Durchschnitt erweisen sie sich sehr reich an Bindegewebe. An der Aussenseite zeigt sich die Trachea unterhalb der Wunde von markigen Massen einge-

[1]) H. Braun, Beiträge zur Kenntnis der Struma maligna. Archiv für klinische Chirurgie. Bd. XXVIII. Seite 303—305.

hüllt. Die Schleimhaut des Oesophagus ist im Allgemeinen nicht wesentlich verändert; entsprechend der Bifurcation der Trachea befindet sich an ihrer vorderen Fläche ein Geschwür von 3 cm Höhe und 2 cm Breite mit missfarbenem Grunde und markigen Rändern. Ein kontinuierlicher Zusammenhang des oben beschriebenen markigen Infiltrates der Umgebung der Trachea mit dem Oesophagusgeschwür lässt sich nicht nachweisen. Die cervikalen Lymphdrüsen sind geschwollen und ebenfalls von markiger Beschaffenheit. Die histologische Untersuchung ergab ein Epitheliom der Schilddrüse und des Oesophagus. Zweifelhaft kann man vielleicht sein, welches von ihnen das primäre war, selten ist jedenfalls das gleichzeitige Vorkommen dieser beiden Geschwülste.

Fall 7.[1])

C. B., ein 55jähriger Maurer wurde wegen einer Schwellung am Hals und wegen Atembeschwerden aufgenommen. Bis 6 Monate vor seiner Aufnahme will Patient immer gesund gewesen sein mit Ausnahme von gelegentlichen Anfällen von Asthma. In Bezug auf Heredität ist nichts festzustellen. Nach seiner Angabe begannen seine Beschwerden mit geringen Schmerzen beim Schlucken, die allmählich zunahmen. Dabei nahm sein Körpergewicht ab; die Atembeschwerden wurden grösser. Er bemerkte dabei eine harte, wenig schmerzhafte Geschwulst ungefähr von der Grösse einer Erbse an der rechten Seite des Halses, die frei unter dem Finger beweglich war. Beim Heranwachsen derselben hatte er gelegentlich heftige Schmerzen hinter dem rechten Ohr verspürt, die zu der Schläfen- und Stirngegend ausstrahlten. Bei der Aufnahme hatte er bedeutende Beschwerden beim Atmen. Dieses war schnarrend und von einem knarrenden Ton begleitet. Beim Sprechen musste er häufig wegen Atemmangels aufhören. Die Anschwellung der Schilddrüse ist auf der rechten Seite sehr bemerkenswert und bildet einen Tumor, der auf die Trachea drückt und die Grösse einer ziemlich grossen Orange hat. Ihre Consistenz ist ziemlich hart, die Oberfläche

[1]) R. Norris Wolfenden: Epithelioma of the thyroid Gland and Trachea. The Journal of Laryngologie and Rhinologie 1890.

nicht knötchenförmig. Ueber dem Isthmus der Drüse ist eine ähnliche Härte und „increase of size“ zu fühlen. Der linke Lappen ist, wenn er auch augenscheinlich etwas vergrössert ist, völlig weich. Der Tumor bewegt sich beim Schlucken, die Haut ist nicht mit ihm verwachsen und bewegt sich über seine Oberfläche. Bei der laryngologischen Untersuchung bemerkte man eine breite, rote Geschwulst von unebener Oberfläche unter dem rechten Stimmband. Es wurde die Tracheotomie ausgeführt; aber kurze Zeit darauf erfolgte der Exitus. Die Autopsie konnte nur teilweise ausgeführt werden und ergab folgendes. Der rechte Lappen und der Isthmus der Schilddrüse waren stark vergrössert. Sie zeigten bleiches, graugelbliches Aussehen und waren hart und blutlos. Der linke Lappen hatte offenbar normale Beschaffenheit und Farbe. Soweit der Oesophagus untersucht werden konnte, war er vollkommen frei. Der vergrösserte rechte Lappen der Schilddrüse war ungefähr 3 Zoll lang und ungefähr halb so dick und bildet einen glatten, fast runden Tumor. Die Kapsel war überall fest adhaerent, aber nicht knötchenartig. Der untere Teil dieses Lappens war nach innen und nach der Mitte zu äusserst hart und mit Kalkeinlagerungen versehen und liess sich nicht schneiden. Er übte einen beträchtlichen Druck auf die Trachea aus, verursachte eine Knickung des 4. und 5. Trachealringes und verschob das Lumen stark nach links. Ein wenig unterhalb dieses Punktes, äusserlich um die Trachea herum, befand sich eine Reihe kleiner, krebsiger Drüsen, deren grösste ungefähr so dick war wie eine Erbse. Der Isthmus war völlig in eine krebsige Masse verwandelt, sodass nichts von normaler Struktur mehr zu sehen war. Die Trachea zeigte eine Masse von krebsigen Geschwulstteilen, die vorn am untern Rand des Ringknorpels begannen, sich an der rechten Seite bis zum 3. und 4. Trachealring erstreckten und sich so oberhalb der Trachealbiegung befanden.

Die mikroskopische Untersuchung ergab ein „squamous-celled epithelioma“. Ueberall fand sich eine „great epithelial proliferation in strings with a large amount of fibro-cellular tissue.“ Ferner wurden zahlreiche, epitheliale „cell nests“ gefunden. Die Geschwulst in der Trachea war reichlich aus entzündetem Gewebe zusammengesetzt, aber auch epitheliales

Gewebe von demselben Charakter wie der Drüsentumor mit epithelialen Zellnestern war vorhanden.

Fall 8.[1])

Es handelte sich um eine 52jährige Hutmacherin, die in Savoie (wo der Kropf endemisch ist) geboren war, ihre Heimat aber seit 30 Jahren verlassen hatte. In ihrer Heimat hatte sie angeblich keinen Kropf gehabt. Von ihrer Familie war ihr Bruder kropfkrank. Vier Monate vor ihrer Aufnahme hatte der Tumor sich mit Heiserkeit und Husten bemerkbar gemacht und sie veranlasst, sich behandeln zu lassen, was jedoch ohne Erfolg blieb. Nach Angabe der Patientin hat der Tumor 14 Tage vor ihrer Aufnahme in das Spital unter dem Einfluss einer Erkältung ein rasches und beträchtliches Wachstum angenommen. Die Dyspnoe wurde stärker. Die Kranke ging dann in eine chirurgische Klinik, wo sie sich eine Bronchitis zuzog. Indessen nahm der Tumor an Volumen ab, aber die Anfälle von Atemnot blieben bestehen, wenn sie auch weniger intensiv waren. In diesem Zustand wurde sie aufgenommen. Der Tumor zeigte sich durch die vorderen Ränder der Sternocleidomastoidei gut, in seiner unteren Partie weniger gut abgegrenzt; denn diese erstreckte sich hinter das Manubrium Sterni. In dem Journal heisst es: Er ist hart, beinahe unempfindlich. Einige Zeit darauf starb die Kranke in einem Erstickungsanfall. Die Sektion ergab folgendes: Der Körper der Thyreoidea ist bedeutend vergrössert; von der Grösse einer kleinen Orange. Der Tumor ist aus einer ziemlich harten, weisslich gefärbten Masse zusammengesetzt, die beim Abstreichen eine trübe Flüssigkeit zeigt. Im Innern der Trachea sitzen, ungefähr 3—4 cm lang, in der Höhe der Schilddrüse, Wucherungen, die in grosser Ausdehnung das Lumen verstopfen. Es sind keine Verwachsungen mit der Nachbarschaft, keine Drüsen vorhanden. Die histologische Untersuchung zeigte, dass es sich um ein „Epithelioma pavimenteux charactéristique“ handelte.

[1]) Buffnoir et Milian: Epithelioma parimenteux du corps thyroide ayant pénétré dans la trachée. — Mort par suffocation. Bulletins de la société anatomique de Paris 1898. P. 251/52.

Fall 9.[1])

Es handelt sich um einen 60jährigen Kellner. Heredität lässt sich nicht eruieren. Ausser Syphilis mit 23 Jahren ist er nicht krank gewesen. Vier Monate vor seiner Aufnahme bemerkte er zum ersten Male Atembeschwerden, die sich bei Anstrengungen steigerten; auch in der Ruhe blieb die Atmung geräuschvoll. Nach einem Monat gesellte sich Heiserkeit hinzu, die seit der Zeit bestehen blieb. Nach weiteren 6 Wochen trat ein äusserst schwerer Erstickungsfall auf, der ihn in die Klinik führte. Bei der Aufnahme zeigte sich der rechte Lappen der Schilddrüse vergrössert. Drüsenschwellungen waren nicht zu konstatieren. In einem heftigen Erstickungsanfall erfolgte nach kurzer Zeit der Exitus.

Die Autopsie ergab folgendes: Der Tumor der Schilddrüse nimmt hauptsächlich den rechten Lappen und den Isthmus ein. Der rechte Lappen hat die Grösse eines Gänseeies, besitzt eine höckerige Oberfläche und dehnt sich beträchtlich nach hinten, aussen und unten aus. Der Tumor drückt die grossen Gefässe nach aussen, den Oesophagus nach links, die Trachea, mit der er verwachsen ist, nach links und vorn und erstreckt sich in die Höhe von den unteren Stimmbändern bis zum „tronc brachio-céphalique“, unter und hinter welchem er in einem haselnussgrossen Ausläufer endet. Dieser unregelmässig geformte und ungleichmässig consistente Tumor umgibt die Trachea in 4/5 ihrer Oberfläche und auf der Hälfte ihres Umfangs. Die peritrachealen Lymphdrüsen sind vergrössert; ebenso die vorderen Mediastinaldrüsen. Der Isthmus und der linke Lappen erscheinen gesund.

Schnittfläche: Der Tumor hat in seinem unteren Teil einen Kern von der Grösse eines Hühnereies mit verwischten Konturen. Er ist härter als das Drüsengewebe und zeigt eine grauweisse oder graurötliche, feine granulierte Oberfläche, die von der normalen Schilddrüsenfarbe absticht. Um den Hauptkern herum und in dem Drüsengewebe befinden sich einige „Nodules satellites“ von Erbsen- bis Linsengrösse, die dieselbe Beschaffenheit zeigen. Die Schnittfläche des Isthmus

---

[1]) Herrenschmidt: Carcinomes parimenteux du corps thyroide These, Paris 1904.

und des linken Lappens ist ohne Befund. Die Schleimhaut des Oesophagus ist 5 cm unterhalb der „Cartilago cricoidea“ gerötet, infiltriert und auf dem Punkte zu ulcerieren. Die Trachealstenose ist so eng, dass man eine geknöpfte Sonde nur schwer hindurchbringt. Die vorn eröffnete Trachea zeigt auf ihrer rechten und hinteren Seite eine lange Infiltrationsstelle. Die Schleimhaut ist 3 cm unterhalb der cartilago cricoidea durch eine kegelförmige, 1,5 cm hohe Geschwulstknospe in die Höhe gehoben. Gegenüber an der vorderen und linken Wand sticht die durch Druck anämische Trachealschleimhaut von der übrigen hyperämischen und geschwollenen Schleimhaut ab.

Mikroskopischer Befund: Mit schwacher Vergrösserung erscheint das Stützgewebe fächerartig wie das gewöhnliche Bindegewebe angeordnet und bildet Maschen, in welche die Parenchymnester eingelagert sind. Teils überwiegt dieses und erscheint dann in Form von vollen Schläuchen, während es teils in Läppchenform angeordnet ist. Die Ränder des Bindegerüstes sind an bestimmten Stellen von Geschwulstzellen durchbrochen, an anderen nicht. Bei starker Vergrösserung sieht man die Geschwulstzellen an den Rändern der Maschen bald regelmässig angeordnet, bald nagen sie die Ränder gewissermassen an und dringen in sie ein. Man sieht dann die Carcinomzellen in parallellen Zügen in die Zwischenräume der Bindegewebsbündel eindringen. In dem Gerüst sind mehr oder weniger ausgedehnte, aber relativ wenig zahlreiche Zonen von Geschwulstinfiltration vorhanden. Dagegen kann man überall Lymphocyten oder polynukleaire Leukocyten treffen. An einer anderen Stelle, wo sich das Vordringen des Carcinoms mit äusserster Heftigkeit zeigt, ist wenig Bindegewebe vorhanden. Es erscheint in Inselchen zerstückelt inmitten von proliferierten oder degenerierten Zellmassen.

Das Parenchym macht den Eindruck von Epithelschläuchen, die genau in den Intervallen des Gerüstes liegen. Bei Haematoxylin- van Giesonfärbung kann man 3 verschiedene Arten von Krebszellen unterscheiden, bei denen es Übergangsformen gibt. Die ersten sind hellblau, gross und sind den grossen, runden oder ovalen Zellen der weichen Drüsencarcinome

ziemlich gleich. Das Protoplasma ist fast durchscheinend. Ihre Gestalt ist verschieden. Sie haben einen Kern, andere zwei oder mehr. Derselbe ist gross und bleich, rund oder oval. Ein, zwei oder mehr Kernkörperchen und feine Chromatinkörnchen sind zu erkennen. Die Mitosen sind zahlreich, aber oft ungleich. Die Zellen der zweiten Art sind blauviolett, dunkel, kleiner und unterscheiden sich von den vorhergehenden durch ihr embryonales Aussehen. Der vier oder fünfmal so lang als breite Kern zeigt eine sehr lebhaft gefärbte Stelle, über der die Kernkörperchen und die Chromatinkörnchen sich schwer unterscheiden. Dieselben gehen teils in die vorherbeschriebenen Zellen über, teils bilden sie Uebergangsformen zu der dritten Art. Diese sind gelb-orange, klar, viereckig geformt. Sie erscheinen teils inmitten von Zellhaufen von Typus 1, teils im Zwischengewebe, das sie zurücktreiben und zerstückeln, teils noch in den degenerierten Zonen. Bald sind sie mit scharfer Grenze, bald diffus angehäuft. In einem ersten Stadium ist der Kern sphärisch, selten unregelmässig, klein, dunkel. Er ist von einer schmalen, hellen Zone umgeben. Die Zelle selbst hat ein granuliertes, blass-rotes Protoplasma. Die runden oder polyedrischen Zellen sind weder gezahnt, noch besitzen sie Intercellularsubstanz. Im Zentrum der Gruppen lagern sie sich nach Belieben, an der Peripherie sind sie komprimiert. In einem zweiten Stadium wird der Kern unregelmässig, buckelig und nimmt die verschiedensten Formen an. Die helle Zone um den Kern herum erscheint dann grösser. Die Zellen von Typus 3 geben eine deutliche Hornfärbung nach der Methode von Ernst.

Herrenschmidt kommt in seiner Betrachtung zu dem Resultat, dass es sich um ein branchiogenes Carcinom handelt. Er sagt: Tous les charactères appartiennent plutôt a une tumeur épidermique.

Weiterhin erwähnt Hahne[1]) dass er einen Fall von

---

[1]) H. Hahne. Ein Fall von Struma carcinomatosa. Düsseldorf 1898 Inaug. diss. Würzburg.

Plattenepithelkrebs der Thyreoida gesehen hat. Es ist mir leider nicht gelungen eine Beschreibung dieses Falles in der mir zur Verfügung stehenden Literatur aufzufinden.

Wuhrmann führt in seiner Arbeit über Struma intrathoracica [1]) zwei Fälle von Plattenepithelkrebs der Schilddrüse an, dieselben sind von mir unter Fall 2 und 3 referiert.

Scheinmann beschreibt in der deutschen medizinischen Wochenschrift einen Fall von Carcinom der Schilddrüse, geht jedoch auf die mikroskopische Beschaffenheit nicht ein. Das englische Referat von Herrn Michael [2]) sagt über diesen Fall: Microscopical examination showed the tumour to be a cancroid of the thyroid gland. Beweise sind auch hier nicht angegeben. Zugleich möchte ich noch bemerken, dass Scheinmann seinen Fall in Nr. 16, pag. 263—265 der deutschen medizinischen Wochenschrift von 1890 veröffentlicht, nicht aber in Nr. 13, wie Herr Michael angibt.

Vorstehend habe ich die in der Literatur angegebenen Fälle referiert, und ich gehe nun dazu über, den mir von Herrn Obermedizinalrat Prof. Dr. v. Bollinger gütigst überlassenen Fall zu beschreiben.

Aus der chirurgischen Klinik war mir leider die Krankengeschichte nicht zugänglich. Nur so viel konnte ich erfahren, dass die Patientin mit starken Erstickungsanfällen eingeliefert wurde. Es wurde die Tracheotomie ausgeführt, um der Kranken Linderung zu schaffen, doch trat der Exitus bereits 2 Tage darauf ein.

Die Obduktion ergab folgendes: [3])

C. S. 54 Jahre alt, Länge 1,50 m, Körpergewicht 36 kg. Ziemlich kleine, abgemagerte weibliche Leiche. In der Mittellinie des Halses von der Protuberantia laryngis bis zum Jugulum

[1]) Deutsche Zeitschrift für Chirurgie Bd. 43, 1 u. 2. 1896.

[2]) The Journal of Laryngologie and Rhinologie. London 1890. pag. 230.

[3]) Sektions-Journal Nr. 41. 1906.

eine fortlaufende, geschlossene Nahtlinie, Fettpolster geschwunden. Muskulatur sehr gering. Netz herabgeschlagen. Im Bauche keine Flüssigkeit. Zwerchfellstand links und rechts 4. Intercostalraum. Herzbeutel fast ganz von den Lungen überlagert; in demselben keine Flüssigkeit. Links hinten oben ist er leicht adhaerent, rechts ist er frei. Im Pleuraraum keine Flüssigkeit. Die Mucosa des Zungengrundes und Rachens ist vollkommen intakt. Der blassblaugraue Kehlkopfeingang ist frei durchgängig. Im Oesophagus, und zwar auf der Höhe der unteren Larynxapertur, vorn links und rechts eine längliche, scharfkantige Geschwultmasse, welche an mehreren Stellen die Schleimhaut fast vollständig maceriert hat. Aus einer kleinen Öffnung auf der Kuppe dieser Geschwulstmasse treten trübe, bräunliche Massen hervor. Die Schilddrüse ist nach beiden Seiten, besonders nach rechts, beträchtich vorgrössert. Die rechte Hälfte ist etwa hühnereigross und fühlt sich sehr derb an. Auf einem Querschnitt zeigt sich der linke Schilddrüsenlappen gut abgrenzbar, bräunlich gefärbt und von feinkörnigen bis etwa kirschgrossen mit lehmartigen Massen erfüllten Cysten durchsetzt. Dagegen ist der rechte Schilddrüsenlappen in eine weissliche Geschwulstmasse verwandelt, welche zwischen den unteren Teil des Larynx bezw. der Trachea und des Oesophagus von hintenher eingewuchert ist und die pars membranacea der Trachea, sowie die unteren Partien des Larynx von hintenher durchbrochen hat. In den unteren Larynx ragen zerklüftete und blutig tingierte Geschwulstmassen herein. Die Geschwulst selbst ist von gelblichweisser Farbe, in den hinteren Partien breiig weich. Auf der Schnittfläche sind zahlreiche hellere Pfröpfe auspressbar. Nur in der äussersten lateralen Partie des rechten Lappens ist etwas Schilddrüsengewebe erkennbar.

Die linke Lunge wiegt 360 gr. Sie ist stark gebläht. Die Pleura ist dunkel pigmentiert. Der Oberlappen fühlt sich weich an, ist substanzarm, trocken. Der Unterlappen ist in den unteren und hinteren Partien sehr dunkel, brüchig, fast luftleer. Die Bronchien erscheinen erweitert mit stark geröteter Innenwand. In allen Bronchialabschnitten befindet sich trübes, eitriges, grünliches Sekret.

Die rechte Lunge: Gewicht 300 gr. Ober- und Mittel-

lappen zeigen dieselbe Beschaffenheit wie links. Farbe gelblich blass. Im Unterlappen befinden sich einige fast luftleere, derbe Herde. In den oberen Partien ist ein mit grünlichen, eitrigen Massen erfüllter und erweiterter Bronchus. Aus einigen durchschnittenen Gefässen ragen graurote Thromben hervor.

Herz: Gewicht 260 gr. Linke Ventrikelhöhe 7,9, rechte 8,3; linke Ventrikeldicke 1,0, rechte 0,1; Aortenumfang 7,0; Pulmounalumfang 7,3; Mitralumfang 9,4; Tricuspidalumfang 10,5 cm. Die Grösse entspricht der Faust der Leiche. Die Consistenz ist welk. Die Kranzgefässe sind etwas geschlängelt. Es ist reichliches subepicardiales Fettgewebe vorhanden. Beide Ventrikel sind ziemlich eng; Muskulatur dunkelgrau, morsch. Die Trabekel sind schwach. Das Endocard ist überall durchsichtig. Alle Klappen sind gut beweglich und ohne Auflagerungen. Die Aortenintima ist fleckenlos. In den beiden Vorhöfen und im rechten Ventrikel befinden sich zähe Gerinselmassen.

Milz: Gewicht: 110 gr. Grösse über der Convexität gemessen 12,5 : 7 cm. Die Kapsel ist gespannt, die Pulpa ist fast glatt, straff, dunkel. Die Follikel sind gross, von grauroter Farbe. Das Gerüst ist deutlich zu sehen.

Niere: Gewicht links wie rechts 270 gr. Beide haben geringe Fettkapsel. Die Faserkapsel lässt sich ziemlich leicht abziehen. Die Oberfläche zeigt Reste födaler Lappung, sonst ist sie glatt. Auf dem Durchschnitt ist die Rinde hellgraublau, überall von gehöriger Breite, mit deutlichen Streifen der aufsteigenden Gefässe. Die Markkegel zeigen dunklere Farbe. Das Hilusfettgewebe ist ziemlich reichlich entwickelt. Das Nierenbecken ist sehr eng.

Magen: Stark kontrahiert, fast darmartig, die Schleimhaut längs gefaltet, blass, dünn, glatt. Im mittleren Ileum ist die Mucosa im Bereich der Follikularapparate stark schiefrig pigmentiert, sonst blass. Die Dickdarmschleimhaut ist etwas schleimig gerötet. Im Dickdarm befinden sich helle, breiige Kotmassen.

Leber: Gewicht 1180 gr. Sie ist klein mit leichter Schnürfurche über dem rechten Lappen. Die Oberfläche ist glatt.

Die Schnittfläche zeigt ziemlich deutliche Acinuszeichnung. Das Acinuszentrum ist dunkel. In der Gallenblase befinden sich nur ein paar Tropfen zäher, schleimiger, dunkler Galle.

Gehirn: Gewicht 1200 gr. o. B.

Anatomische Diagnose: Carcinom der rechten Schilddrüsenhälfte mit Einbruch in Larynx und Trachea und Compression derselben.

Nebenbefunde: Ausgebreitete eitrige Bronchitis, Aspirationspneumonie in beiden Unterlappen. Braune Atrophie des Herzens. Emphysem der oberen Lungenabschnitte.

Makroskopische Beschreibung des Tumors.

Die Schilddrüse ist fast in ihrer ganzen Ausdehnung in eine Tumormasse umgewandelt. Beim Durchschneiden (Querschnitt) zeigt sich, dass nur am Rande noch Reste von Schilddrüsengewebe erhalten sind. Die Schnittfläche zeigt im Allgemeinen eine mattgrauweisse, nur der linke Lappen eine mehr braungelbe Farbe. Zum Teil ist das Tumorgewebe nekrotisch, wie sich an den teils weissen, weichen Massen erkennen lässt. Der Umfang der Geschwulst in seiner grössten Ausdehnung gemessen, beträgt 22 cm. die grösste Dicke $5^1/_2$ cm. Der Tumor, der die Trachea umgibt, hat dieselbe durchbrochen und das Lumen ausserordentlich verengt. An der weitesten Stelle ist der Lumendurchmesser kaum 5 mm. Nach aufwärts wuchert die Geschwulst in dem umgebenden Gewebe fort und erreicht im Kehlkopf fast die Stimmbänder. Ueberall ist die Oberfläche des Tumors in der Trachea höckerig, die umgebende Schleimhaut mit Gefässen durchzogen. Teilweise, besonders nach unten zu, ist sie in eine ausgedehnte fetzige Masse verwandelt.

Unmittelbar nach der Sektion wurde der Tumor mikroskopisch frisch untersucht. Dabei fanden sich grosse, flache Epithelien vor mit einem ziemlich grossen, fast stets in der Mitte liegenden, scharf abgegrenzten Kern. Auffallend in diesem Tumor war, dass sich ziemlich reichlich jene eigenartigen Gebilde vorfanden, die als Vogelaugenform von einzelnen Autoren näher beschrieben worden sind.

Die Form dieser Gebilde liess deutlich eine feine, concentrische Schichtung des Körpers erkennen, um die herum sich ein feiner, heller Protoplasmasaum fand. Zumeist waren diese Formen in Doppelbildung zu erkennen, wie ungefähr nebenstehende Zeichnung erkennen lässt.

Bei dem frischuntersuchten Ausstrichpräparat fanden sich auch einzelne Zellen, die ganz feine, flimmernde Körper an der Oberfläche erkennen liessen. Welcher Art diese kleinen beweglichen Körper waren, ob vielleicht parasitärer Natur, konnte nicht festgestellt werden.

Mikroscopische Untersuchung.

Zur mikroskopischen Untersuchung wurden aus der Tumormasse entsprechende Stücke genommen. Dieselben wurden nach sachgemässer Vorbehandlung teils in Paraffin, teils Celloidin eingebettet. Die Schnittdicke beträgt 5 μ, 10 μ bis zu 15 μ. Gefärbt wurden die Präparate mit Haematoxylin (Ehrlich) -Eosin, nach van Gieson und Vierfach (Elasticafärbung).

Bei schwacher Vergrösserung zeigt sich im gefärbten Präparat, dass die die Schilddrüse umgebende Kapsel zum grossen Teil verdickt ist. Zahlreiche derbe elastische Fasern, die zum Teil auch in das noch erhaltene Drüsengewebe eindringen, durchziehen die fibröse Kapsel, wie besonders an den mit der Vierfachfärbung behandelten Präparaten zu sehen ist. An einzelnen Stellen der Kapsel findet sich eine reichliche Anhäufung von Rundzellen, kleine Entzündungsherde. Geht man nun gegen das eigentliche Drüsengewebe zu, so sind die Drüsenläppchen klein und überall unregelmässig gebildet. In den Drüsen selbst liegt, fast überall das Lumen ausfüllend, die bekannte homogene Colloidmasse. Letztere hat das Drüsenepithel anscheinend durch Druck, der wohl auch grossenteils auf die noch näher zu beschreibende Entwicklung des Carcinoms zurückzuführen sein dürfte, stark

zum Schwund gebracht, sodass nur noch ein äusserst flaches, fast an Endothelzellen der Gefässe erinnerndes Epithel übrig bleibt. Das Zwischengewebe wird gegen das Carcinom zu immer reicher und ist vielfach von kleinen Rundzellen durchsetzt. Ebensolche trennen häufig die sehr kleinen Drüsenläppchen voneinander. Das Carcinom selbst stellt sich als eine derbe Geschwulst dar, die reich an bindegewebigen Elementen ist. In diese eingelagert sind wieder Zapfen und Schläuche epitheloider Zellen; die Schläuche sind oft zu langen, unregelmässigen Flächen ausgezogen. Die Form der Geschwulstzellen lässt sich, wie folgt, beschreiben. Man sieht bei starker Vergrösserung grosse, platte, flache, in Nestern angeordnete, dicht aneinanderliegende Zellkomplexe; die Zellen zeigen concentrische Anordnung und sind zum Teil verhornt, wodurch ähnliche Bilder im Gesichtsfeld entstehen, wie solche bei dem Cancroid als Cancroidperlen bekannt sind. Das Protoplasma der Zellen ist reichlich entwickelt und färbt sich gut mit Eosin. Der Kern ist gross, meist in der Mitte liegend, mit einem deutlichen, reichlichen, feinen Chromatingerüst. Nicht selten finden sich in einer Zelle mehrere Kerne vor; so konnte ich öfters 2—3 Kerne in einer Zelle feststellen. In grösseren flachen Zellen fanden sich vereinzelt Kerne, die wie gelappt aussahen. Sehr viele Zellen befinden sich in mitotischer Teilung. An manchen Stellen sind die in der Mitte liegenden Zellen eines Krebsnestes weniger deutlich zur Darstellung zu bringen und zeigen deutlich den bereits beginnenden Zerfall. Auch im gefärbten Zustand sind nicht selten Zellen zu sehen, die besonders gross und flach erscheinen und jene eigentümlichen Einlagerungen erkennen lassen, die von mir bereits im frischen Zupfpräparat als Vogelaugengebilde Erwähnung fanden. Der schmale Protoplasmaleib, den ich eingangs bei diesen Gebilden erwähnt habe, nimmt hier fast keine Farbe an. Er umgibt meist zwei nahe beisammen liegende, sich intensiv dunkelblau mit Haematoxylin färbende, rundliche Körper. Beim Durchsuchen des Präparates nach Verhornungsprozessen und bei Anwendung der spezifischen Färbungsmethoden konnten derartige Veränderungen an mehreren Stellen des Tumors deutlich nachgewiesen werden.

Nach dem ganzen histologischen Befund handelt es sich

hier um einen typischen Plattenepithelkrebs in der Thyreoidea.

Nachdem die äusseren Lagen der Schilddrüse keinerlei Veränderungen oder Wucherungserscheinungen aufweisen, das umgebende Gewebe der Schilddrüse intakt war, nach dem erhobenen Befund Haut und Oesophagus nicht in Betracht kommen können, glaube ich, annehmen zu müssen, dass die Krebsgeschwulst in ihrem Anfang mehr zentral zu suchen ist. Zur näheren Erklärung möchte ich folgendes erwähnen.

Entwicklungsgeschichtlich stellt nach v Eiselsberg[1]) die mittlere Anlage der Schilddrüse eine solide Epithelverdickung dar. Diese senkt sich tiefer ein und entfernt sich dadurch von der Innenfläche der Schlundbucht. Anfangs ist sie noch durch einen hohlen Stiel mit der Oberfläche verbunden, der allmählich mehr eingezogen wird, um schliesslich zu verschwinden. Die Stelle, an welcher dieser Stiel mit dem Epithel des Mundhöhlenbodens in Verbindung steht, entspricht dem späteren Foramen coecum. Dieses Foramen, das normaler Weise gegen Ende des 8. Foetalmonates verschwindet, kann bestehen bleiben; es findet sich dann ein feiner, von Epithel ausgekleideter Kanal, der bis zum Körper des Zungenbeins hinabreichen kann. Der nach der Zungenwurzel zu gerichtete obere Teil dieses Ductus thyreoglossus hat nach Schayer[2]) Plattenepithel, was umso leichter zu verstehen ist, da ja der Boden der Mundhöhle ektodermalen Ursprungs ist. Es ist nun bei dem ganzen Entwicklungsgang als am wahrscheinlichsten anzunehmen, dass Inseln des ektodermalen Ursprungs versprengt am Mittellappen liegen geblieben sind. Von hier aus ging dann aus uns noch nicht bekannten Gründen der Wucherungsprozess dieser versprengten Keime vor sich, der zu dem von mir beschriebenen Carcinom führte. Man kann sich auch sehr gut vorstellen, dass die zurückgebliebenen Epithelkeime lange Zeit ruhig liegen geblieben sind, um dann plötzlich bei irgend einer Gelegenheit zu erwachen und weiter zu wuchern. Schon normaler Weise z. B. sehen wir ähnliches,

[1]) v. Eiselsberg. Die Krankheiten der Schilddrüse. 1901. Seite 14.

[2]) Schayer. Ueber Struma congenita. Inaug. diss. Berlin 1896.

dass nämlich Zellen des Hodens, des ovariums und der Mamma lange Zeit intakt sind und dann bei Eintritt der Pubertät sich entwickeln.

Diese Erklärung dünkt mich um so wahrscheinlicher, wenn ich auch noch die morphologische Beschaffenheit der Zellen zur Betrachtung heranziehe.

Der ganze Bau des Carcinoms erinnert in jeder Weise an den Bau des Cancroids, den eigentlichen Krebs der Haut, des Ektoderms. Der ausgesprochene Verhornungsprozess, wie ich ihn bei dem beschriebenen Tumor so häufig vorfinden konnte, gibt ein geradezu typisches Bild des Hornkrebses der Haut wieder. Ich glaube deshalb der Wahrheit am nächsten zu kommen, wenn ich annehme, dass die Entstehung des Carcinoms mit seiner reichen Wucherungstendenz der Zellen auf versprengte Keime der Mundschleimhaut zurückgeführt werden muss.

Es bleibt mir noch die angenehme Pflicht, Herrn Obermedizinalrat Professor Dr. v. Bollinger für die Überlassung der Arbeit, Herrn Oberarzt Dr. Schöppler für das Interesse, welches er meiner Arbeit entgegenbrachte, meinen verbindlichsten Dank auszusprechen.

Lebenslauf.

Ich, Karl August Paul Schäfer, wurde am 17. November 1881 als Sohn des Brauereibesitzers Ernst Schäfer zu Berka an der Werra, Grossherzogtum Sachsen-Weimar geboren. Nachdem ich zuerst Privatunterricht erhalten hatte, kam ich Ostern 1894 in die Quinta des humanistischen Gymnasiums zu Eisenach, wo ich nach 8jährigem Besuch Ostern 1902 das Abiturientenexamen bestand. Ich studierte zuerst in Freiburg i/Br. dann in Halle a/S., wo ich mich der ärztlichen Vorprüfung unterzog. Dann studierte ich weiter in München, Berlin und München, wo ich am 4. Mai 1907 die ärztliche Staatsprüfung beendete.

Paul Schäfer.

Erklärung der Tafel.

No. I. Zeiss AA. Ocular 2. Tisch 9 cm hoch.
Schnitt aus dem Grenzbezirk von Tumor und noch erhaltenem Drüsengewebe.

C. = Colloidsubstanz.
K. J. = Kleinzellige Infiltration.
P. Z. = Schläuche von Plattenepithelzellen.

No. II. Zeiss DD. Ocular 4 Tub. 16. Boden.

P. Z. = Zelle mit mehreren Kernen.
M. = Mitose in einer Carcinomzelle.
G. K. = Gelappter Kern.
A. Z. = Abgeflachte Krebszellen (Druckwirkung).
B. V. = Beginnende Verhornung in einer Krebszelle.

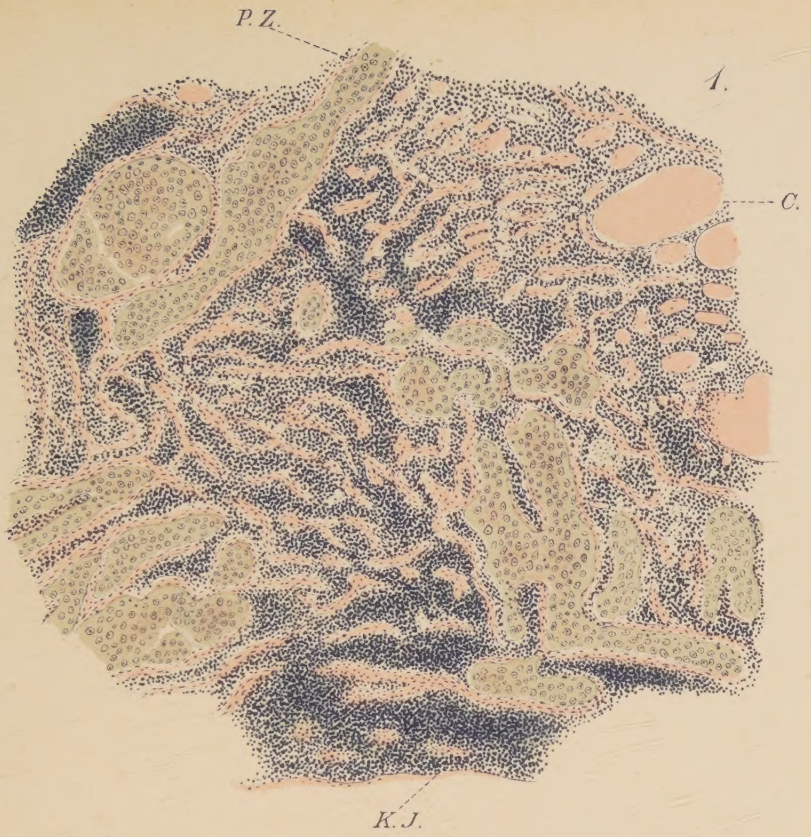

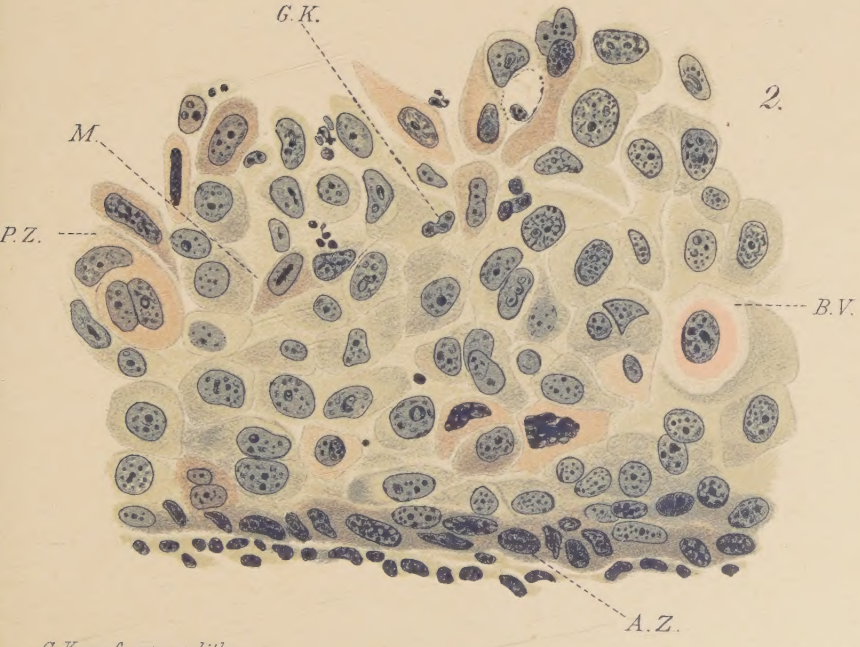

C. Krapf, gez. u. lith.